

Arthroscopie du poignet

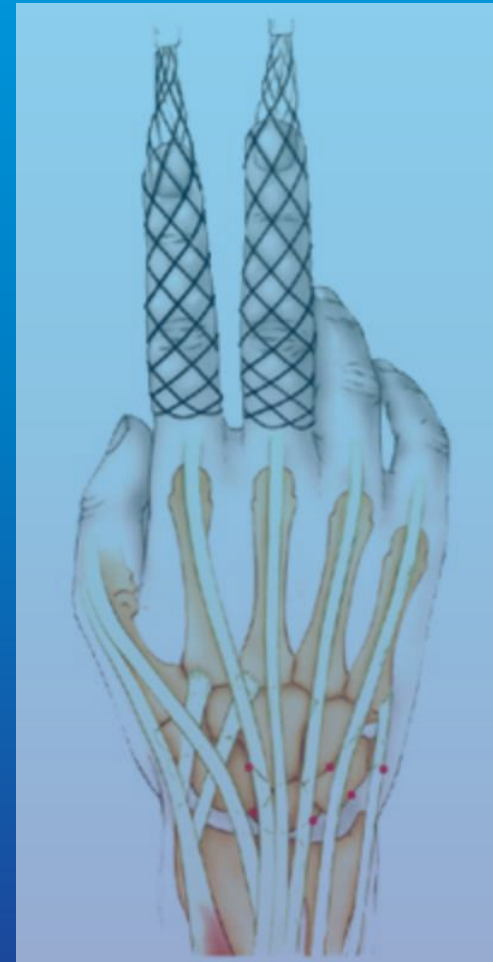Du kyste synovial à la Wafer
procedure



Jean SENTUCQ-RIGAL
Chir ortho. Main mbre sup.
SOS mains Parc impérial, Tzanck

Historique

- Dans les années 80
- Diagnostique, puis interventionniste
- 2,7 et 1,9 mm
- MP, rhizarthrose...



PRINCIPES

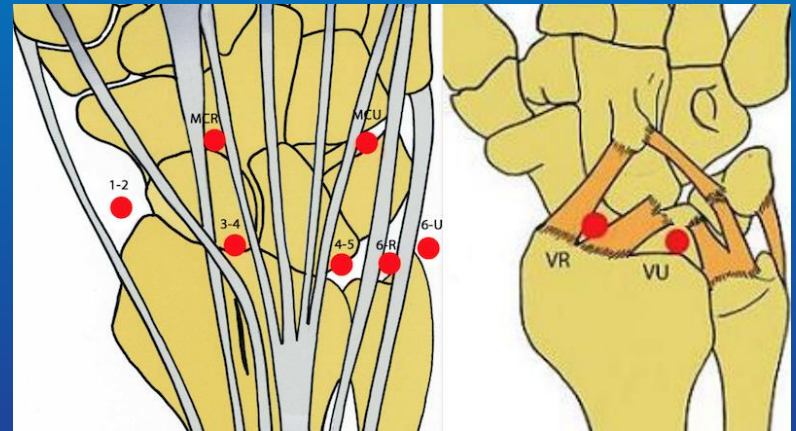
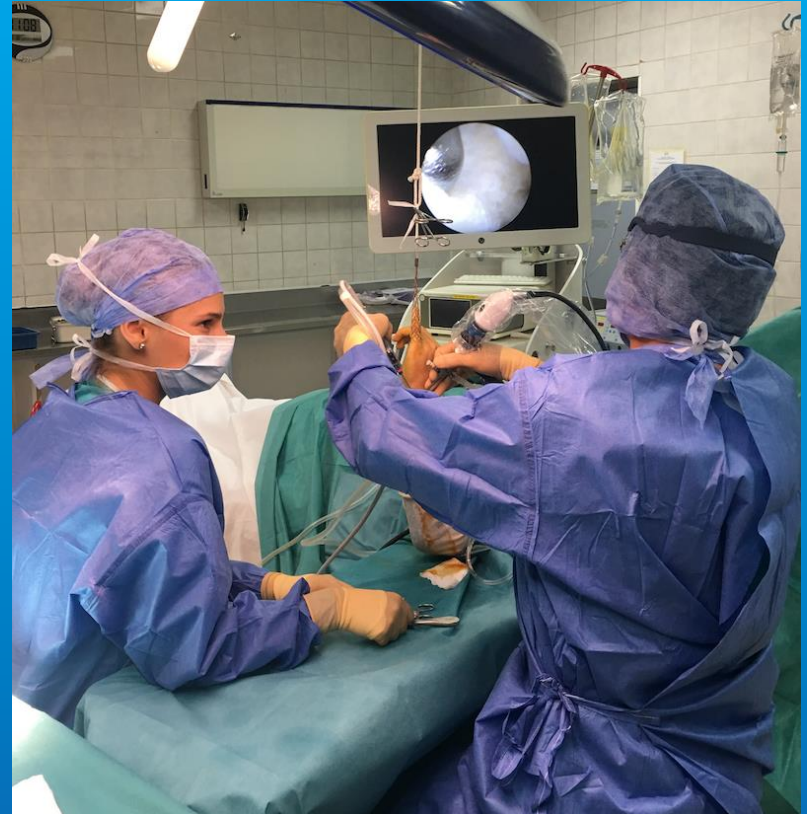Ambulatoire

Bloc axillaire

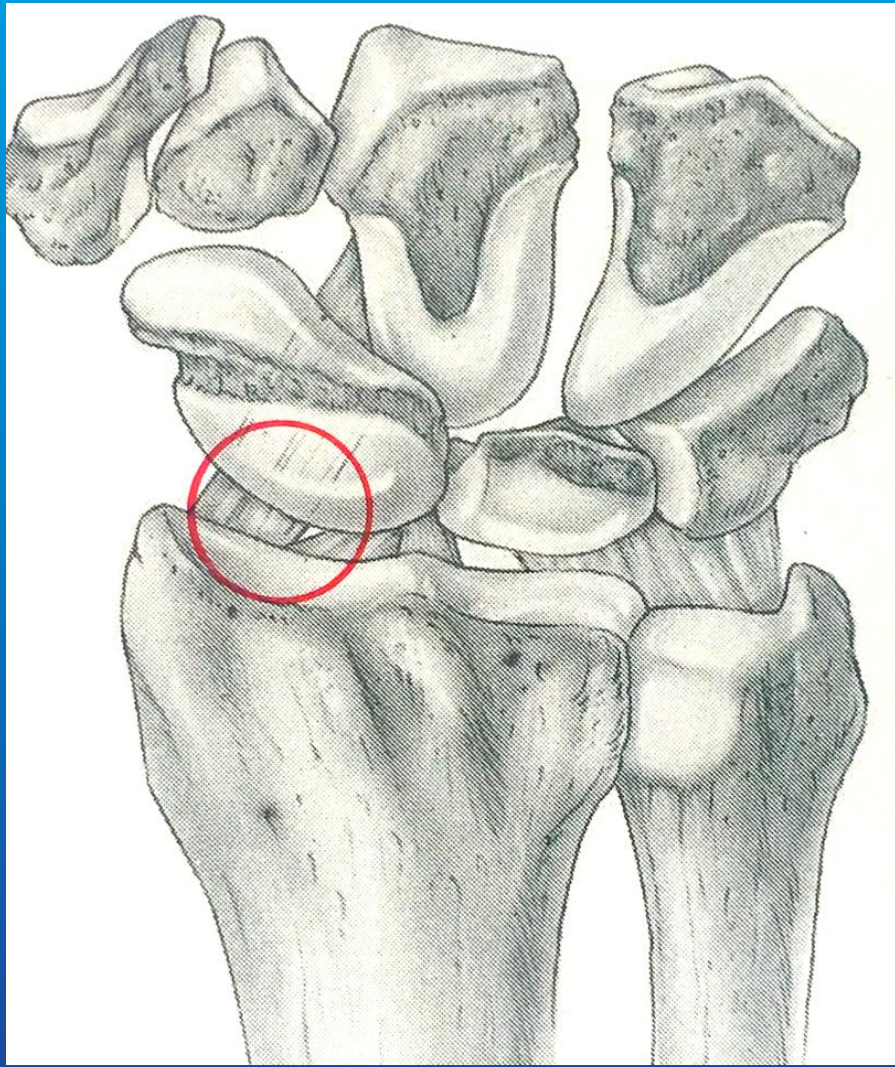
Décoaptation

2 voies

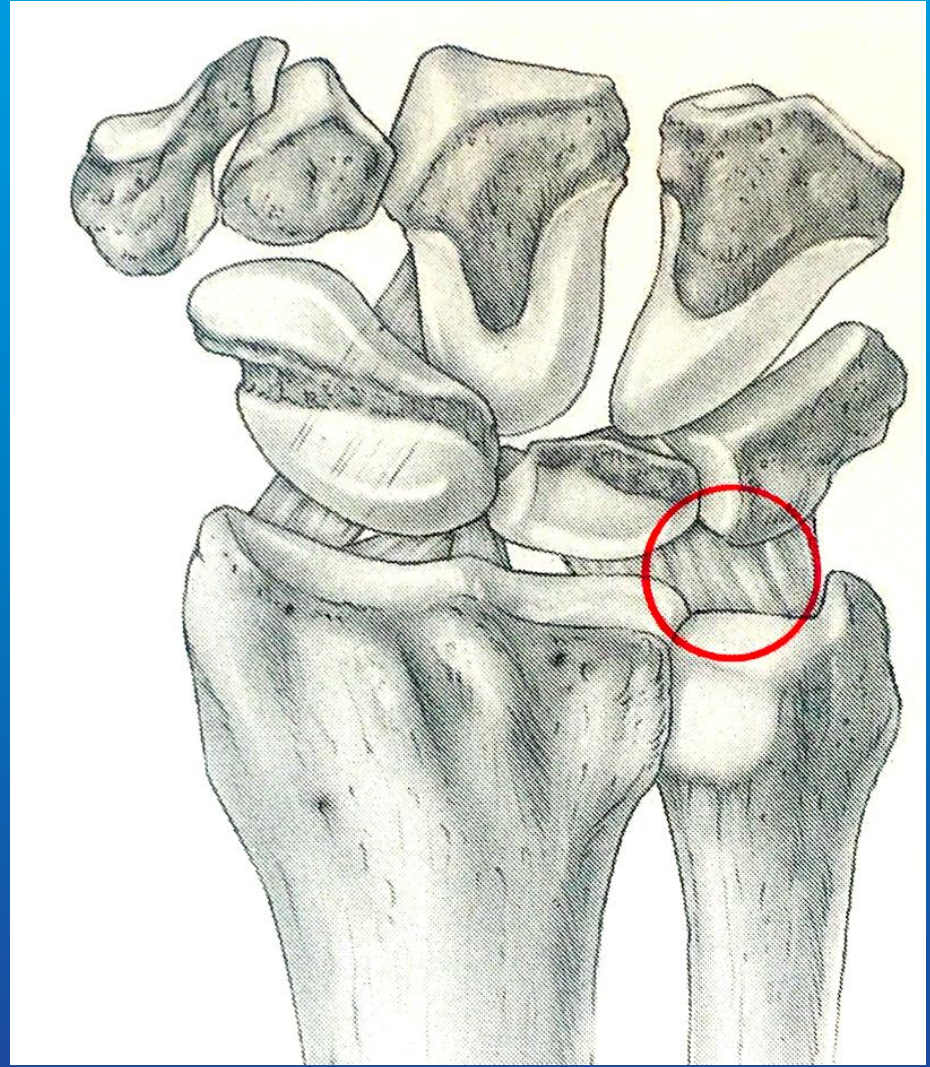
principales



3-4

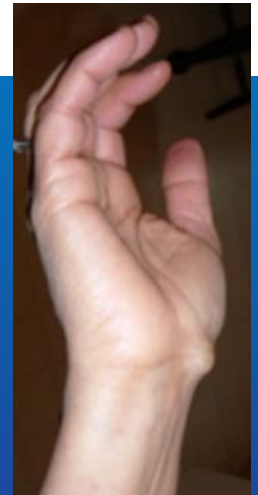
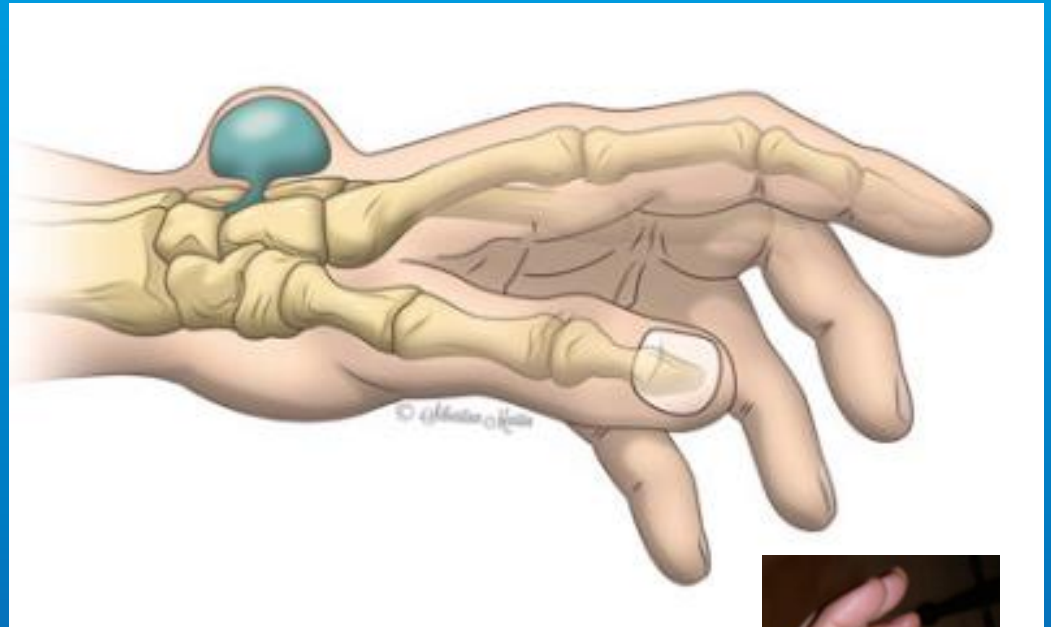


4-5



Kyste synovial

Toujours articulaire !
Femme jeune et
souple
« *Poignet
douloureux
chronique de la
jeune fille* »



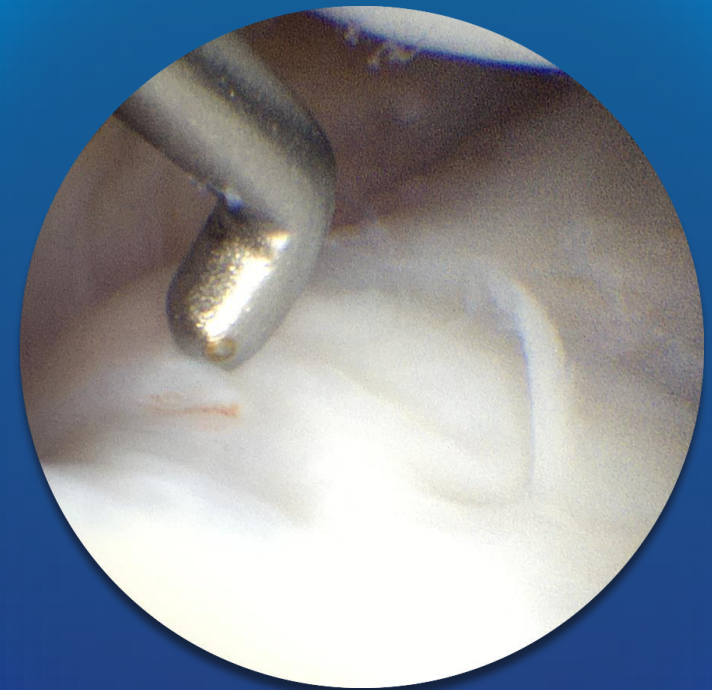
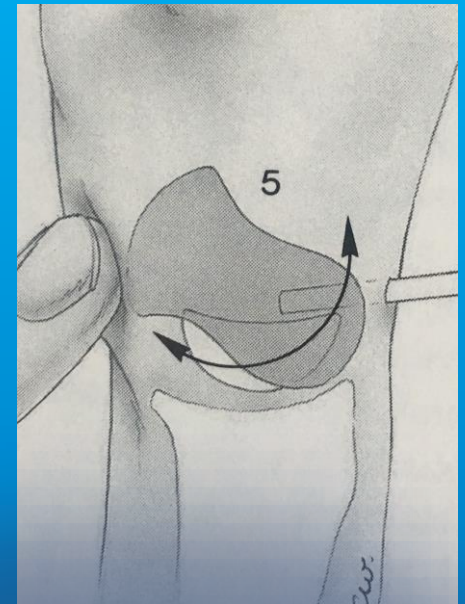
Bilan : la clinique suffit ! Radio en préop.
Echo uniquement si doute diagnostique

Abstention : la disparition spontanée est fréquente

Chirurgie uniquement arthroscopique

ssi :

- *>4 Mois*
- *Douleur*
- *Perte de force*
- *Craquements intraarticulaires*



Les gestes sont les mêmes qu'à ciel ouvert :

Synovectomie intraarticulaire

Résection des plics et débris ligamentaires

Réparation éventuelle

Capsulectomie en timbre poste

5% de récurrence à 5 ans sur les grandes séries, au lieu de 20%

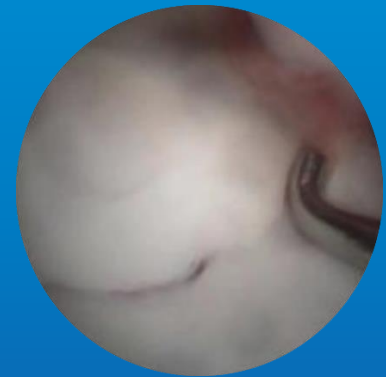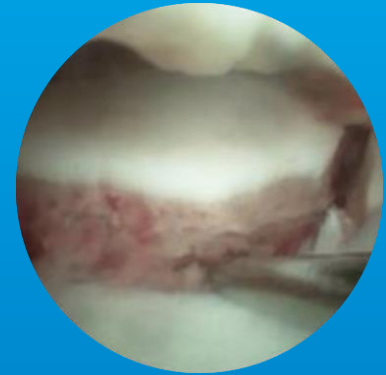
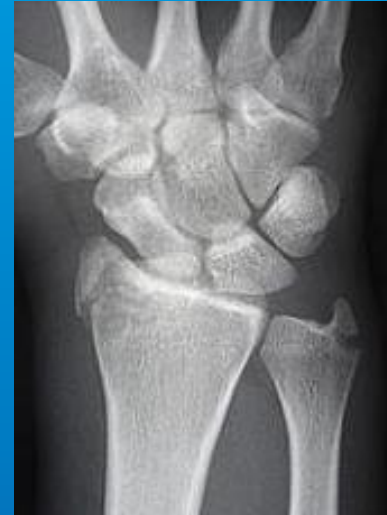Place de la kiné +++
recentrage actif,
protocole DSL

Pas de cicatrice à 1 mois



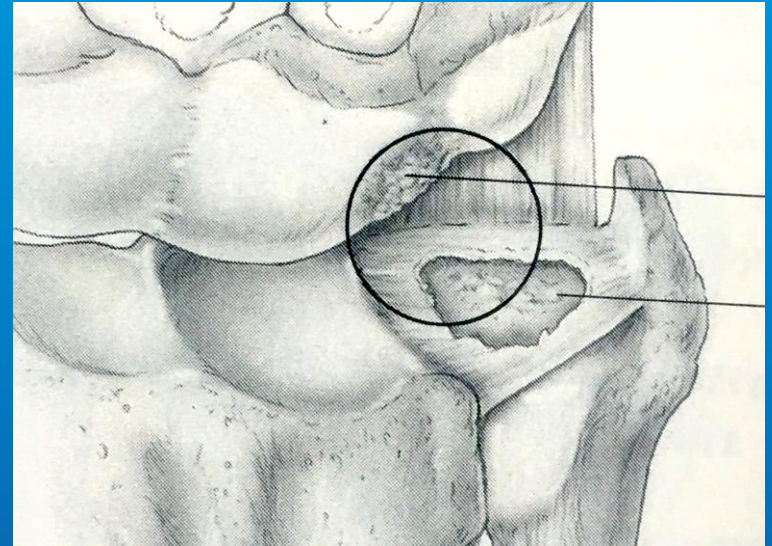
Autres indications

- Fractures articulaires
Scaphoïde
Fr. radius
- Ligament Sapho-lunaire
- Styloïdectomie du radius
- TFCC Complexe Fibro
Cartilagineux Triangulaire :
réinsertion, plastie
d'agrandissement en zone
centrale

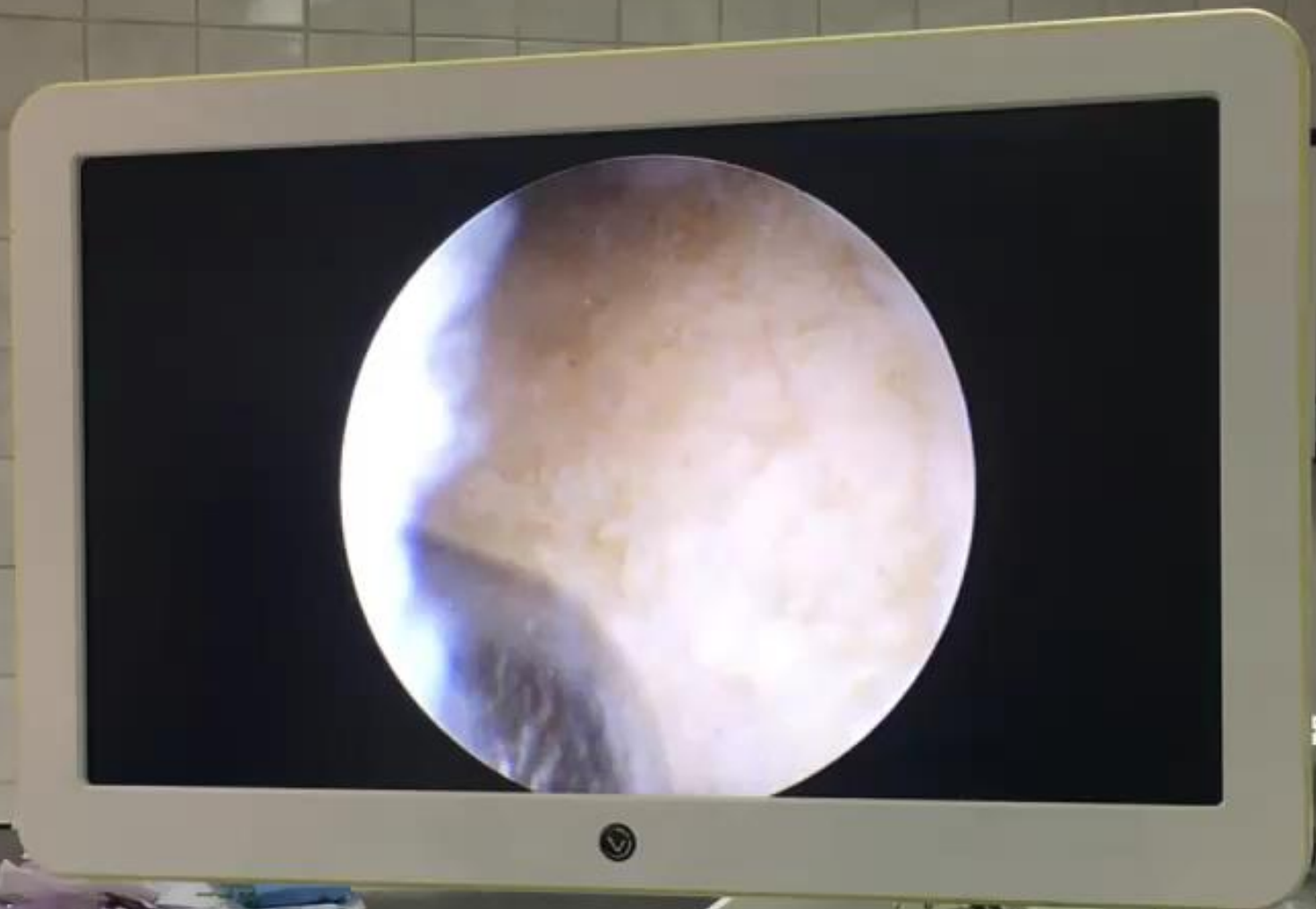

Wafer procedure

Si perforation
étendue du TFCC
avec lésion en
miroir,
cal vicieux de radius
SD d'ulna longus



*Accourcissement de la tête de l'ulna pour libérer
la pronosupination, alternative au Sauvé Kapandji*



Conclusion



L'arthroscopie du poignet est devenu un outil indispensable pour le chirurgien s'intéressant à la main ou au poignet.

Technique rigoureuse, demandant une pratique régulière, elle est également faiblement iatrogène et ne nécessite qu'une courte hospitalisation. Encore confidentielle ces dernières années en France, l'arthroscopie de poignet suit le même développement que l'arthroscopie du genou ou de l'épaule.